RELATO DE CASO

Defeito do Septo Atrioventricular em Gestante: Relato de Caso.

AUTOR PRINCIPAL:
JULIANA WENDLING GOTARDO

E-MAIL:
jullygot@hotmail.com

TRABALHO VINCULADO À BOLSA DE IC::
Não

CO-AUTORES:
GUILHERME PUCCI STANGLER
JOÃO PAULO BORDIN
JORGE LUIGI G. ORSO
JULIA NOSCHANG
KARINE T. PIAZZETTA

ORIENTADOR:
JOÃO BATISTA MACHADO GIONGO

ÁREA:
Ciências Biológicas e da Saúde

ÁREA DO CONHECIMENTO DO CNPQ:
4.01.01.10-0

UNIVERSIDADE:
UPF

INTRODUÇÃO:
O defeito do septo atrioventricular (DSAV) é uma cardiopatia congênita na qual o coração apresenta uma junção atrioventricular comum e deficiências na septação atrioventricular (AV). A prevalência é de 19:100.000 nascidos vivos e está associada à síndrome de Down. Um DSAV pode ser parcial ou total, de acordo com a apresentação dos folhetos valvares, suas inserções e os defeitos murais associados. No defeito parcial, os folhetos superior e inferior da valva AV comum unem-se por tecido acessório para formar dois orifícios valvares, com fechamento ou não dos defeitos murais. Os sintomas, nesse caso, tendem a surgir a partir dos 40 anos, sendo eles arritmias, sintomas de Insuficiência cardíaca congestiva (ICC), bloqueio atrioventricular e graus variáveis de hipertensão pulmonar. No defeito total, onde há somente um orifício, o DSAV manifesta-se geralmente antes dos três meses de vida, em função do shunt significativo.

RELATO DO CASO:

Paciente A.G., mulher branca de 31 anos, primigesta, interna na 31ª semana de gestação para investigação de proteinúria (440mg/24h) e hipertensão arterial. Na consulta, refere palpitações iniciadas há dois meses, em momentos e situações diversas. Refere também dor pré-cordial de longa data, lancinante e de fraca intensidade, acompanhada de fadiga. Ao examinar a paciente, são encontradas as seguintes alterações: Desdobramento fixo de 2ª bulha, sopro mesossistólico +/6 audível em borda esternal esquerda e edema depressível de membros inferiores +/4. Ao eletrocardiograma, apresentava taquicardia sinusal (freqüência cardíaca de 110bpm). Foi solicitado um ecocardiograma transtorácico que evidenciou uma conexão atrioventricular (AV) com valva AV comum, causando refluxo leve para o átrio esquerdo e direito. O septo interatrial apresentava defeito no septo primum com fluxo esquerda- direita medindo 12 mm de diâmetro. O septo interventricular apresentava uma conexão com fechamento espontâneo com tecido acessório.

CONCLUSÃO:

A paciente apresenta um DSAV parcial, que permaneceu oligossintomático durante a juventude em função do pequeno shunt. Durante a gestação, o aumento fisiológico do volume intravascular levou à descompensação do quadro clínico. O DSAV na gestação possui um risco cardiológico moderado a grave, sendo preferencialmente corrigido antes da concepção.

REFERÊNCIAS BIBLIOGRÁFICAS:

WEBB, Gary; GATZOULIS, Michael. Atrial Septal Defects in the Adult. Circulation AHA, 2006.
Bonow: Braunwald¿s Heart Disease: A textbook of Cardiovascular Medicine. 9th edition 2012.

INSIRA ARQUIVO.IMAGEM - SE HOUVER:

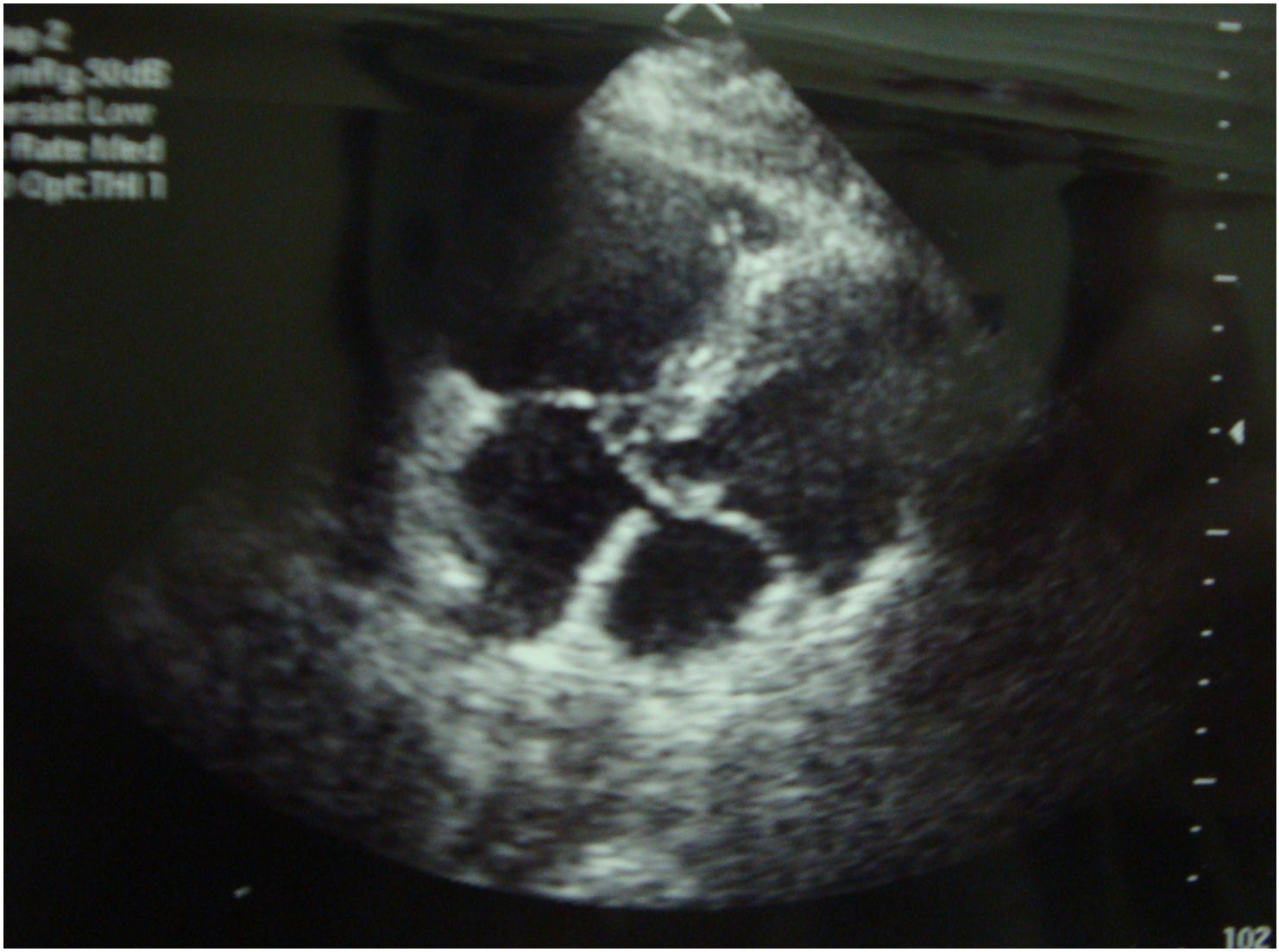

Assinatura do aluno

Assinatura do orientador